VOIES DE DRAINAGE DU GROUPE DES LYMPHONŒUDS INTERTRACHEOBRONCHIQUES. Révision anatomique à partir de l'injection de la plèvre diaphragmatique de fœtus et de sujets adultes.

Lymphatic drainage of intertracheobronchial lymph nodes. An anatomical study by injecting diaphragmatic pleura of foetuses and adult cadavers.

Okiemy G[1], Ele N[2], Odzebe AS[3], Chocolat JR[1], Massengo R[2],

1. Laboratoire d'anatomie, Faculté des sciences de la santé - 2. Service de Chirurgie Digestive - 3. Service d'Urologie-Andrologie (C.H.U.-Brazzaville)

Tirés à part: Docteur OKIEMY Godefroy, BP 32- CHU Brazzaville (Congo) ; e-mail : okiemyisseret50@yahoo.fr

Résumé : Le but de cette étude anatomique était de préciser les différentes voies de drainage du volumineux groupe des lymphonœuds intertrachéobronchiques. Les vaisseaux lymphatiques de la plèvre diaphragmatique de 23 fœtus et de 57 sujets adultes ont été injectés avec une masse de Gerota modifiée de façon à opacifier à partir d'afférences diaphragmatiques, le volumineux groupe des lymphonœuds intertrachéobonchiques et ses différentes voies de drainage. Chacun des temps de la dissection a été décrit et photographié. Le drainage efférent apparaît essentiellement paratrachéal ascendant et plus souvent droit que gauche. Une voie moins connue des anatomistes classiques, la chaîne trachéo-oesophagienne thoracique droite, a été individualisée. Le rôle et la topographie du groupe des lymphonœuds sus-bronchiques gauches appendu au groupe des lymphonœuds intertrachéobronchiques, diversement appréciés par les anatomistes classiques, ont été précisés. Des liaisons directes ou indirectes avec le conduit thoracique et l'abdomen, moins connues, controversées, d'importance considérable en pathologie ont été mises en évidence.
Le volumineux groupe des lymphonœuds intertrachéobronchiques est un véritable carrefour de la lymphe. Ses voies de drainage sont essentiellement paratrachéales ascendantes plus souvent droites que gauches.
Mots-clés *: Lymphatiques – Médiastin – Lymphonœuds intertrachéobronchiques.*

Summary : The aim of this anatomical study was to determine lymphatic efferents from intertracheobronchial lymph nodes. The diaphragmatic vessels of 57 adult cadavers and 23 foetuses were injected with a modified Gerota's medium to permit, through diaphragmatic lymphatic efferents, intertracheobronchial lymph nodes and its lymphatic efferents to be visualised and then dissected. Each stage of the dissection was described and photographed. Ascending paratracheal efferents appeared to be the most important, particularly the right one. Unknown lymph pathways such as the right thoracic tracheo-oesophageal lymph collector were described. The important place of bronchial lymph nodes was demonstrated. Connexions to the thoracic duct and abdominal cavity, unknown, important in pathology was demonstrated.
The intertracheobronchial lymph nodes are an important lymph center in the mediastinum. Many efferent pathways arise from it, particularly the right ascending paratracheal efferents.
Key words*: Lymphatics – Mediastinum – Intertracheobronchial lymph nodes.*

INTRODUCTION

Le volumineux groupe des lymphonœuds intertrachéobronchiques aux dénominations diverses [1, 2, 3] est unanimement reconnu comme un important centre lymphatique du médiastin. Cependant, l'orientation, les caractéristiques, l'importance de ses différentes voies de drainage demeurent un sujet de controverses [2, 3, 4, 5, 6].
Par cette étude anatomique, nous apportons notre contribution dans cette controverse.

MATERIEL ET METHODES

Notre étude a porté sur 57 sujets anatomiques adultes non embaumés de mort récente (24 à 72 heures), des deux sexes, âgés de 35 à 70 ans et sur 23 fœtus ou nouveaux-nés des deux sexes non embaumés. Ces sujets sont conservés au congélateur ou en chambre froide à moins 4°C. Le matériel d'injection comprenait une seringue jetable de 5 ml et une aiguille de lymphographie pédieuse rattachée à un cathéter de 20-30 cm dont l'avantage est une bonne répartition de la pression du produit d'injection et évite de ce fait la diffusion du produit, les décollements toujours néfastes à la dissection. Nous avons utilisé une masse de Gerota modifiée (masse colorée de couleur verte ou bleue le plus souvent dont le solvant est le xylène). Les sujets ont été réchauffés en deux temps : le premier temps consiste à les exposer à la température ambiante pendant 2 à 3 heures (ou le plus souvent à les sortir la veille de la chambre froide ou du congélateur). Le deuxième temps est réalisé peu de temps avant l'injection de la masse en versant abondamment de l'eau à 50°C sur les sujets adultes ou en plongeant les fœtus ou nouveaux-nés dans des bacs remplis d'eau

chaude à 50°C. De cette façon, la région à étudier est décongelée et laisse ainsi libre de tout obstacle les vaisseaux lymphatiques pendant l'injection. Ce réchauffement s'est poursuivi pendant toute la durée du massage. Nous réalisons au préalable un volet costal bilatéral. L'injection doit être douce, sans pression excessive afin d'éviter tout décollement, sous-pleurale stricte, dans les territoires moyens et postérieurs de la plèvre diaphragmatique, systématiquement réalisée en des points précis, toujours les mêmes. Ainsi ont été opacifiés à partir de la plèvre diaphragmatique le volumineux groupe des lymphonœuds intertrachéobronchiques et ses voies de drainage, ceci par le biais des voies lymphonodales péri-oesophagiennes qui se drainent vers le groupe des lymphonœuds intertrachéobronchiques [7]. La méthode adoptée était celle de l'injection suivie de dissection immédiate ou différée d'au moins 24 heures (la progression de la masse étant ainsi meilleure). Chacun des temps de la dissection a été décrit et photographié. Nous avons adopté la systématisation selon Rouvière [2] des territoires lymphatiques de la plèvre diaphragmatique.

RESULTATS

1. Description du volumineux groupe des lymphonœuds intertrachéobronchiques.

L'injection poussée dans les territoires lymphatiques moyens et postérieurs de la plèvre diaphragmatique donnait naissance à des voies lymphonodales péri-oesophagiennes ascendantes qui se drainaient vers le volumineux groupe des lymphonœuds intertrachéobronchiques opacifiés dans 90% des cas (photo 1). Situé dans l'intervalle compris au-dessous de la trachée dans l'écartement des branches et au-dessus des veines pulmonaires inférieures, il se présentait sous la forme d'un amas de lymphonœuds de nombre et de taille variables. Le plus souvent (75% des cas), nous avons retrouvé un amas de 3 à 5 lymphonœuds dont un, médian, toujours plus volumineux et souvent développé à droite.

2. Voies de drainage du volumineux groupe des lymphonœuds intertrachéobronchiques.

A partir du groupe de la bifurcation, la progression de la lymphe pouvait se faire, par de fins canaux, vers les voies lymphatiques suivantes (photo 2), passant soit en avant, soit en arrière des bronches et de la trachée, soit à la fois en avant et en arrière de l'arbre trachéobronchique.

a)- La chaîne prétrachéale droite de Caplan [3] ou paratrachéale droite de Rouvière [2]. Nous l'avons retrouvée dans 75% des cas. Située dans la loge de Barety, elle était formée d'un amas de 3 à 7 lymphonœuds dont l'inférieur toujours nettement plus volumineux correspondait au lymphonœud de la crosse de l'Azygos. De direction ascendante, appuyée contre la face antéro-latérale droite de la trachée, elle remontait vers l'orifice supérieure du thorax pour se drainer le plus souvent (75% des cas) dans les confluents de Pirogoff, quelquefois (25% des cas) dans la chaîne jugulaire interne ou la chaîne cervicale transverse homolatérale. Tout au long de son parcours, cette chaîne contractait des anastomoses avec les chaînes lymphonodales voisines plus particulièrement (75% des cas) avec la chaîne récurrentielle gauche (chaîne latéro-trachéale gauche de Rouvière [2]), la chaîne trachéo-oesophagienne thoracique droite de Caplan [3] mais aussi (25% des cas) avec les chaînes phrénique supérieure, innominée droite, mammaire interne, jugulaire interne, cervicale transverse.

b)- La chaîne trachéo-oesophagienne thoracique droite de Caplan [3]. Nous l'avons retrouvée dans 30% des cas. Cette voie postérieure, rétrotrachéale ascendante, s'étendait de la crosse de la veine grande azygos à l'orifice cervico-thoracique. Dans son trajet rétrotrachéal, la chaîne était formée d'un canal unique dans 75% des cas, dédoublée dans 25% des cas. Elle faisait relais dans un lymphonœud haut situé dans le défilé cervico-thoacique, lymphonœud souvent volumineux et double, avant de se drainer dans le confluent de Pirogoff (75% des cas) ou parfois (25% des cas) dans un lymphonœud jugulaire bas situé.

c)- Le groupe des lymphonœuds sus-bronchiques gauches. Nous l'avons retrouvé dans 45% des cas. Centré par le nerf récurrent, il comprenait 2 formations. La première formation constituait la partie initiale de la chaîne récurrentielle gauche ou latéro-trachéale gauche de Rouvière [2], située en dehors et en arrière du récurrent et comprend le « ganglion récurrentiel » de Rouvière [2]. L'autre formation, antéro-interne au nerf et aux lymphonœuds précédents, était constituée le plus souvent d'un ou deux lymphonœuds de taille variable disposés à la partie basse de la trachée.

La chaîne récurrentielle gauche ou chaîne latéro-trachéale gauche [2] ou trachéo-oesophagienne thoracique gauche de Caplan [3]. Elle était retrouvée dans 30% des cas. Faisant suite aux lymphonœuds sus-bronchiques gauches, cette chaîne montait dans l'angle dièdre trachéobronchique gauche, contre la crosse aortique, satellite du nerf récurrent. Elle se présentait sous la forme d'une chaîne de 1 à 3 collecteurs entrecoupés de lymphonœuds, petits et fusiformes, mais constants, groupés en un amas un peu plus important sous la crosse aortique, dans l'angle

dièdre trachéo-bronchique gauche. Elle était constamment en rapport avec la trachée, restant strictement latéro-trachéale, contrairement à son homologue droite, prétrachéale. Cette chaîne se drainait le plus souvent (75% des cas) dans la chaîne récurentielle cervicale vers le confluent de Pirogoff. Quelquefois (25% des cas) elle se drainait directement dans le confluent veineux jugulo-sous clavier. Tout au long de son trajet, cette chaîne contractait des anastomoses étagées avec les chaînes lymphonodales voisines notamment avec la chaîne prétrachéale droite dans 75% des cas.

Le groupe des lymphonoeuds antéro-internes au lymphonœud récurrentiel de Rouvière. Nous l'avons retrouvé dans 30% des cas. Composé de 1 à 2 lymphonoeuds de très petite taille, il donnait naissance à de petits canaux efférents qui se drainaient vers les chaînes lymphonodales voisines (chaîne prétrachéale droite, chaîne trachéo-oesophagienne thoracique droite, chaîne récurrentielle).

d)- Le conduit thoracique. Dans 30% des cas, nous avons mis en évidence un drainage direct, sans interposition lymphonodale, dans le conduit thoracique au médiastin à partir du groupe des lymphonœuds intertrachéobronchiques. Dans 5% des cas, a été mis en évidence un drainage indirect par des chaînes lymphonodales empruntant le trajet de la veine grande Azygos vers le conduit thoracique.

e)- Voies abdominales descendantes latéro-oesophagiennes. Dans 5% de cas, à partir du groupe des lymphonœuds intertrachéobronchiques, nous avons opacifié des voies lymphatiques efférentes abdominales descendantes, empruntant les faces latérales de l'œsophage, gagnant la région du cardia et de la petite courbure de l'estomac pour se drainer dans les lymphonœuds coeliaques et rétro-pancréatiques.

DISCUSSIONS

Le volumineux groupe des lymphonœuds intertrachéobronchiques est un important centre lymphatique du médiastin. Tous les organes intrathoraciques sont susceptibles de s'y drainer [2, 3, 7, 8, 9]. Cet amas de lymphonœuds est un véritable nœud au sens ferroviaire du terme à partir duquel la lymphe peut migrer dans diverses directions.

Rouvière [2] affirme que l'écoulement de la lymphe du volumineux groupe des lymphonœuds intertrachéobronchiques a lieu essentiellement vers la chaîne paratrachéale droite.

Dos Santos Ferreira [6] de façon un peu excessive à partir de 10 sujets adultes, chez lesquels il injecte directement le groupe des lymphonœuds intertrachéobronchiques, conclut à un drainage essentiellement vers la chaîne latéro-trachéale gauche.

De Brito [5] étudie les voies de drainage des lymphonœuds trachéo-bronchiques inférieurs chez 50 sujets (fœtus et nouveaux-nés). Dans la moitié des cas les efférents se rendent à la fois vers les deux chaînes paratrachéales.

Caplan [3] individualise après Rouvière une chaîne bronchique supérieure gauche. Elle est la partie initiale de la chaîne paratrachéale gauche ou trachéo-oesophagienne gauche ou récurrentielle gauche. Cet auteur considère que le passage de la lymphe à gauche de la trachée à partir du groupe des lymphonœuds intertrachéobronchiques est important.

Notre étude anatomique montre une prédominance des efférents droits. Le drainage efférent apparaît essentiellement paratrachéal ascendant et moins souvent gauche que droit où il faut individualiser à la suite de Caplan [3] une chaîne trachéo-oesophagienne thoracique droite qui se distingue de la chaîne prétrachéale droite par son siège postérieur et par le fait que les deux chaînes sont anatomiquement séparées par le nerf pneumogastrique. Notre étude souligne à la suite de Caplan l'importance du groupe des lymphonœuds sus-bronchiques gauches dans le drainage de la lymphe vers la gauche de la trachée, insistant sur la richesse des anastomoses entre les chaînes paratrachéales ascendantes entre elles et avec les chaînes médiastinales antérieures, stigmatisant ainsi la richesse de la circulation dans le médiastin, la rapidité de propagation de processus néoplasique. Les autres modes de drainage efférent, bien que peu fréquents, sont d'un grand intérêt.

Le drainage du groupe des lymphonœuds directement, sans relais lymphonodal, dans le conduit thoracique au médiastin mis en évidence dans notre étude, traduit un mode de propagation rapide de processus infectieux ou néoplasique d'importance considérable en pathologie ; ce drainage indirect quelquefois, s'effectue parfois en suivant une chaîne de lymphonœuds qui progresse sur le trajet de la veine grande azygos. Cette chaîne a été individualisée par Caplan [3] sous le nom de chaîne azygotique majeure. Le volumineux groupe des lymphonœuds intertrachéobronchiques peut enfin présenter des efférences abdominales latéro-oesophagiennes comme le montre notre étude. Cette éventualité est rare. Le passage transdiaphragmatique des collecteurs lymphatiques aux lymphonœuds du cardia, lymphonœuds coeliaques et rétro-pancréatiques et intéressant les voies abdominales descendantes, souvent controversées, ont déjà été rapportées par Rouvière [10] puis Meyer [11] et Sarrazin [9].

CONCLUSION

Le volumineux groupe des lymphonoeuds est un important centre lymphatique du médiastin. Tous les organes intrathoraciques sont susceptibles de s'y drainer. Véritable nœud au sens ferroviaire du terme, il oriente la lymphe dans diverses directions. La voie de drainage paratrachéale droite bien que prédominante ne doit pas occulter les autres voies de drainage moins fréquentes qui revêtent cependant un grand intérêt en pathologie.

REFERENCES

1- **Sukiennikow WL**. Topographische anatomie der bronchialen und trachealen lymph drüsen. Berliner Klinische Wochenschrifr 1902 ; 14 : 316-318.
2- **Rouvière H**. Les vaisseaux lymphatiques des poumons et les ganglions viscéraux intrathoraciques. Ann Anat Pathol 1929 ; 6 : 113-158.
3- **Caplan I**. Anatomical review of the lymph nodes of the human mediastinum. Surg Radiol Anat 1990 ; 12 : 9-18.
4- **Hovelacque A**. Anatomie macroscopique des lymphatiques du poumon, vaisseaux et ganglions. Etude faite sur le fœtus et le nouveau-né. Bibliogr Anat 1912 ; 22 : 265-308.
5- **De Brito WJ**. Contribution à l'étude des voies de drainage des ganglions lymphatiques trachéobronchiques inférieurs. Acta Anat 1964 ; 56 : 313-330.
6- **Dos Santos Ferreira.** Voies de drainage des ganglions lymphatiques intertrachéobronchiques. CR Ass Anat 1956 ; 43 : 151-155.
7- **Okiemy G, Foucault C, Avisse C, Hidden G, Riquet M.** Lymphatic drainage of the diaphragmatic pleura to the peritracheobronchial lymph nodes. Surg Radiol Anat 2003 ; 25 : 32-35.
8- **Sledziewski HG.** Trajet des vaisseaux efférents des ganglions lymphatiques diaphragmatiques dans les médiastins. CR Ass Anat 1931 ; 26 : 467-477.
9- **Sarrazin R, Dyon JF.** Les lymphatiques du poumon. Bull Ass Anat 1974 ; 58 : 1043-1059.
10- **Rouvière H.** Variation dans la disposition des lymphatiques de la base des lobes inférieurs des poumons. Ann Anat Path 1928 ; 5 : 1002 – 1003.
11- **Meyer K K**. Direct lymphatic connections from the lower lobes of the lung to the abdomen. J Thorac Surg 1958 ; 35 : 726-733.

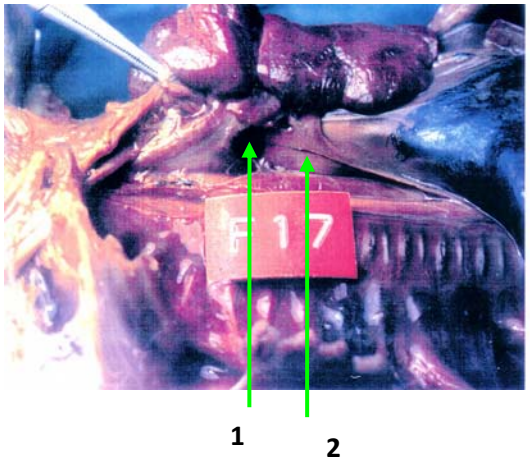

Photo 1 : Drainage de la plèvre diaphragmatique vers le volumineux groupe des lymphonoeuds intertrachéobronchiques
1-Groupe des lymphonoeuds intertrachéobronchiques
2- Voies péri-oesophagiennes issues du diaphragme

Photo 2 : Voies de drainage du groupe des lymphonoeuds intertrachéobronchiques
1- Tronc artériel brachio-céphalique
2- Chaîne récurrentielle gauche ou trachéo-oesophagienne thoracique gauche de Caplan
3- Groupe des lymphonoeuds intertrachéobronchiques
4- Chaîne prétrachéale droite de Caplan
5- Chaîne trachéo-oesophagienne thoracique droite de Caplan

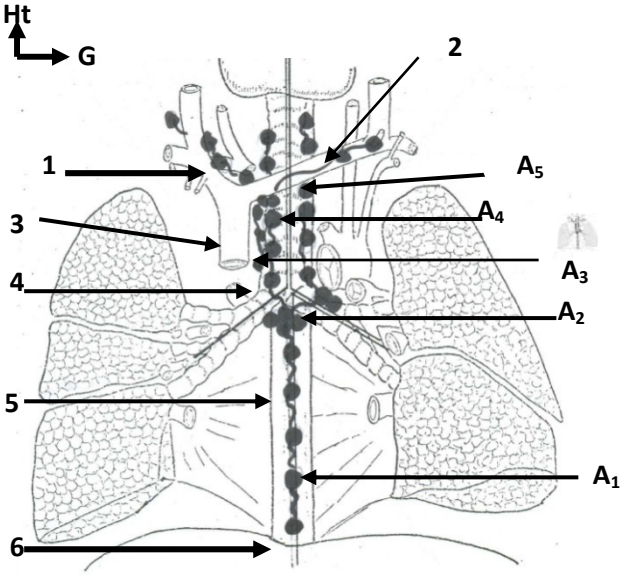

Schéma 1 : Drainage lymphatique du diaphragme vers le groupe de lymphonoeuds intertrachéobronchiques et vers les vaisseaux de la base du cou.

1. Tronc veineux brachéocéphalique droit / 2. Tronc veineux brachéocéphalique gauche / 3. Veine cave supérieure / 4. Bifurcation trachéale / 5. Œsophage / 6. Diaphragme
A1. Voies péri-oesophagiennes / A2. Groupe de lymphonoeuds intertrachéobronchiques
A3. Chaîne trachéo-oesophagienne droite de Caplan / A4. Chaîne prétracjéale droite / A5. Chaîne récurrentielle gauche ou trachéo-oesophagienne gauche