L'ENDOMETRIOME DU MUSCLE GRAND DROIT : TUMEUR RARE DE LA PAROI ABDOMINALE CICATRICIELLE CHEZ LA FEMME.

RECTUS ABDOMINIS MUSCLE ENDOMETRIOMA: SPARSE TUMOR OF WOMAN SCAR ABDOMINAL WALL.

Yapo P. *, Pezet D. **, Dubois A. **, Kanga M *, Chipponi J. **
* Service de chirurgie générale et digestive CHU de Yopougon, 06 BP 6109 Abidjan 06, Côte d'Ivoire. ** Service de chirurgie générale et digestive HOTEL-DIEU, Bd Léon Malfreyt 63058 Clermont-Ferrand, cedex 1, France.
Auteur correspondant : YAPO Patrice ; Service de chirurgie générale et digestive CHU de YOPOUGON ,06 BP 6109 Abidjan 06. Fax : (225) 23 53 75 60 E-mail : patryal2005@yahoo.fr

RESUME : Les tumeurs musculaires de la paroi abdominale cicatricielle chez la femme sont une cause peu fréquente de consultation. Rarement ces tumeurs musculaires sont le résultat du développement de greffes ectopiques de cellules endométriales survenant le plus souvent après chirurgie abdominale ou pelvienne, avec ou sans effraction de la lumière utérine. Cette greffe pariétale musculaire est généralement évoquée devant sa localisation juxta cicatricielle et l'évolutivité cataméniale.
Nous rapportons une observation atypique d'endométriome pariétal para ombilical se développant dans le muscle grand droit, chez une patiente anciennement césarisée par Pfannestiel, sans variation cataméniale de la symptomatologie ou du volume. Le diagnostic fut établi à l'examen histologique de la pièce d'exérèse réalisée selon des modalités carcinologiques du fait de la possibilité de récidive et de dégénérescence.
Mots clefs : Endométriose, grand droit, paroi abdominale, cicatrice abdominale, chirurgie.

ABSTRACT: Muscular tumors in scared abdominal wall in woman are unfrequent reason of counselling.in rare case these tumors are the result of ectopic graft of endometrial cells after abdominal or pelvic surgery with or without opening of uterus cavity. We report the case of a not typical abdominal wall endometrioma in the rectus abdominis muscle without variation of signs and volume related to menstruation ; Diagnosis was made by histological examination after carcinological excision because of recurrence and degeneration risk.
Key words : Endometriosis, rectus abdominis muscle, abdominal wall, abdominal scar, surgery

INTRODUCTION

Les tumeurs musculaires de la paroi abdominale cicatricielle chez la femme sont une cause peu fréquente de consultation. Rarement ces tumeurs musculaires sont d'origine trophoblastique, se développant pour leur propre compte dans le cadre d'une endométriose externe ; Elles sont alors suspectées devant leur localisation juxta cicatricielle et leur évolutivité cataméniale [1]. Mais l'endométriome de la paroi abdominale peut revêtir une robe moins caractéristique avec une localisation atypique, à distance de toute cicatrice et une indifférence aux variations du cycle menstruel, rendant le diagnostic difficile avant l'exérèse chirurgicale. C'est une telle présentation d'endométriome atypique du muscle grand droit chez une ancienne césarisée par Pfannestiel que nous rapportons.

OBSERVATION

Mme G., 27ans,vient consulter début juin 2005 pour un nodule para ombilical droit apparu dans les suites d'une appendicectomie réalisée en 2003. Dans ses antécédents, l'on notait une césarienne en 2000 par Pfannestiel pour une dystocie utérine avec des suites simples et un éveinage saphène bilatéral en 2002. L'interrogatoire relève que dans les mois qui suivirent l'appendicectomie apparue une induration latéro-ombilicale droite ; Cette induration était peu douloureuse au début, ne s'accompagnant que d'une sensation de gêne. Mme G. ne constatait depuis son apparition, aucune variabilité de volume ou de gêne pendant ses périodes de menstruations, ni de symptômes digestif, gynécologique ou urologique. Mais depuis 8 semaines, l'induration avait grossi, était devenue plus sensible et avait fait place à un nodule permanemment douloureux. Il s'agissait à l'examen d'une masse ferme, à limites régulières, exquisément sensible à la palpation, grossièrement ovalaire, d'environ 3 cm de diamètre et qui faisait voussure en latéro-ombilicale droit. La peau en regard était saine, sans rétraction ni circulation veineuse anormale. Cette masse, située à 1.5 cm de la ligne médiane et à 12 cm de la cicatrice d'appendicectomie, semblait enchâssée dans le muscle grand droit et demeurait mobile sur les plans profond abdominal et superficiel. Il n'existait pas d'éventration au niveau des cicatrices de césarienne et de Mac Burney et il n'y avait pas de hernie ombilicale ni de diastasis des droits. La palpation du contenu abdominal était normale. L'échographie montrait une masse intramusculaire, hétérogène, bien limitée, sans calcifications. La résection du nodule ménageant une marge de sécurité de 2 cm fut réalisée par une courte laparotomie médiane sous ombilicale : il s'agissait d'un nodule intramusculaire de 4 cm de diamètre. L'examen extemporané de la pièce était en faveur d'un nodule endométriosique. La réparation de la paroi a été facilitée par l'utilisation d'une plaque de prolène. L'examen histologique confirmait le diagnostic en montrant une lésion qui infiltrait largement le muscle et s'étendait jusqu'au fascia qu'elle respectait, avec des foyers d'endométriose; il existait une réaction fibreuse périphérique avec de nombreuses fibres musculaires striées dystrophiques (figure 1).

DISCUSSION

L'endométriose est une pathologie qui touche environ 10% des femmes en activité génitale **[2]**.Observée spontanément ou le plus souvent après chirurgie abdominale ou pelvienne, l'endométriose est définie par la présence d'îlots de tissu endométrial en dehors de la cavité utérine, sensibles à la stimulation ovarienne. Les localisations les plus communes sont les organes génitaux internes et les annexes [1]. Parmi les rares localisations extra pelviennes, l'endométriose pariétale musculaire est exceptionnelle [3] ; elle serait due à la possibilité de greffe directe des cellules endométriales dans la paroi

abdominale lors de perforation ou de rupture utérine, d'amniocentèse [4], d'épisiotomie [5] voire de procédures de coelioscopie gynécologique [6] ou après césarienne [7] comme dans notre observation.

Dans ce cas, RANI et al. [7] suggère que l'hystérotomie suivie de l'extraction foeto-placentaire pendant la césarienne favorise le contact entre les cellules endométriales et les zones musculo- aponévrotiques décollées ou traumatisées de la paroi abdominale ; en outre les sites inflammatoires et cicatriciels postopératoires pourraient constituer de véritables terreaux où les cellules endométriales prolifèreraient et finiraient par s'autonomiser.

Les délais d'apparition des endométriomes sont variables, pouvant aller de quelques mois après la greffe initiale à tardivement après la ménopause [8]. Classiquement, la greffe pariétale s'observe sur ou près des cicatrices ou au niveau des sites d'amniocentèse ou d'insertion de trocarts ; le diagnostic est alors habituellement évocateur devant une masse plus ou moins inflammatoire, de volume variable et cycliquement douloureuse, associée à un passé évocateur d'effraction endométriale[1].

Assez exceptionnellement, l'endométriome peut être à distance des zones de cicatrices ; Le diagnostic devient alors malaisé, surtout lorsque la symptomatologie douloureuse ou volumétrique est frustre ou non liée aux menstrues comme dans notre observation ; La présentation clinique fait alors évoquer les diagnostics d'abcès, de lipome, d'éventration, d'hématome plus ou moins calcifié voire de tumeur sarcomateuse ou desmoïde ou bien de métastase cutanée [9].

L'échographie parfois couplée à un examen doppler [10] est l'examen de première intention ; mais bien que montrant une image intramusculaire hétérogène, kystique ou poly kystique, mixte ou solide, elle est non spécifique, et ne permet généralement pas un diagnostic formel [1]. La TDM montre une masse tissulaire homogène prenant le contraste après injection mais sans être caractéristique. Seule l'IRM, avec une sensibilité de 90% et une spécificité de 98%, amène au diagnostic en permettant une meilleure caractérisation tissulaire [11] : elle détecte dans la masse pariétale des saignements récents ou des résidus d'hémosidérine, fruits de saignements antérieures. Comme la TDM, elle permet de préciser les limites tumorales et l'extension péri lésionnelle. La ponction biopsie peu être utile au diagnostic [12] mais est à évitée à cause du risque d'ensemencement du trajet de ponction toujours possible; si la ponction biopsie est quand même réalisée, il est prudent d'inclure le site de ponction dans l'aire de résection chirurgicale [3].

Le traitement de l'endométriome est l'exérèse chirurgicale complète du tissu endométriosique, en évitant toute effraction tumorale per-opératoire, source de récidive.

Des cas de dégénérescence du tissu endométrial ectopique ayant été décrit [13,14], il est recommandé, comme en chirurgie oncologique, de ménager une limite de sécurité en passant au large de la tumeur ; La perte de substance induite pouvant être réparée par une plastie prothétique comme dans notre observation.

CONCLUSION

La découverte d'une tumeur pariétale intra musculaire, même atypique dans sa présentation, chez une femme ayant eu une césarienne ou une intervention pelvienne avec ou sans effraction de la lumière utérine doit faire évoquer un endométriome musculaire ; la dégénérescence possible de cette tumeur doit conduire à une exérèse radicale de type « carcinologique ».

REFERENCES

1. Toullalan O, Baqué P, Benchimol D, et al Endométriose des muscles grands droits de l'abdomen. Ann Chir 2000; 125:880-3.
2. Olive DL, Schwartz LB. Endometriosis. N Engl J Med 1993; 328: 1759-69.
3. Blanco RG, Parithivel V S, Shah A K, Gumbs MA, Schein M, Gerst PH. Abdominal wall endometriomas. Am J Surg 185(2003)596-598.
4. Hughes ML, Bartholomew D, Paluzzi M. Abdominal wall endometriosis after amniocentesis. A case report. J Reprod Med 1997; 42: 597-9.
5. Kanellos I, Kelpis T, Zaraboukas T, Betsis D. Perineal endometriosis in episiotomy scar with anal sphincter involvement. Tech Coloproctol (2001) 5: 107-108
6. Healy JT, Wilkinson NW, Sawyer M. Abdominal wall endometrioma in a laparoscopic trocar tract: a case report. Am Surg. 1995 Nov; 61(11): 962-3.
7. Rani PR, Soundararughavan S, Rajaram P. Endometriosis in abdominal scars: review of 27 cases. Int J Gynaecol Obstet 1991 ; 98 : 558-63.
8. Elabsi M, Lahlou MK, Rouas L, et al. L'endométriose cicatricielle de la paroi abdominale. Ann Chir. 2002 Janv; 127(1): 65-7.
9. Seydel AS, Sickel JZ, Warner ED, Sax HC. Extrapelvic endometriosis: diagnosis and treatment. Am J Surg 1996; 177: 239-41
10. Francica G, Giardiello C, Angelone G, Cristiano S, Finelli R, Tramontano G. Abdominal wall endometriomas near cesarean delivery scars : sonographic and color doppler findings in a series of 12 patients. J.Ultrasound Med. 2003 ; 22(10):1041-7.
11. Togashi K, Nishimura, Kimura I. Endometrial cysts: diagnosis with MR imaging. Radiology 1991; 180: 73-8.
12. Gupta RK, Green C, Wood KP. Fine needle aspiration cytodiagnosis of endometriosis in an abdominal scar after cesarean section. Cytopathology 2000 ; 11: 67-8
13. Benoît L, Arnould L, Margarot A et al. Endométriose extraovarienne dégénérée : à propos de trois cas et revue de la littérature. Ann Chir 129 (2004); 376-380
14. Matter M, Schneider N, McKee T. Cystadenocarcinoma of the abdominal wall following caesarean section: Case report and review of the literature. Gynecologic Oncology 2003;91:438-43.

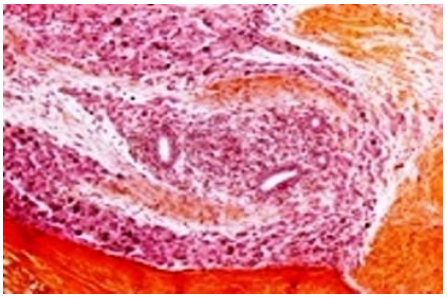

Figure 1 : Coupe histologique (x100 ; HES)
Amas glandulaires endométriosiques entourés de tissus musculaires striés.
Figure 1 : Histologic slide (x100 ; HES) :
Endometrial glands surrounded by muscular tissue.